*Enciclopedia Médico-Quirúrgica – E – **20-605-A-30** (2005)*

Cáncer de hipofaringe

J.-L. Lefebvre
D. Chevalier

Resumen. – *El pronóstico de los cánceres de la hipofaringe sigue siendo muy desfavorable, a pesar de los progresos que han experimentado las técnicas de diagnóstico por imagen, la cirugía y la radioterapia, así como el desarrollo de tratamientos quimioterápicos cada vez más eficaces. Estos cánceres suelen aparecer en pacientes con antecedentes importantes de consumo de alcohol y tabaco, haciendo que en la mitad de los casos la comorbilidad dificulte la aplicación de tratamientos agresivos. En más de las tres cuartas partes de los casos, estos cánceres se diagnostican en estadios avanzados. Mientras que en los pocos casos que se diagnostican en fase incipiente puede plantearse la radioterapia o la cirugía parcial, los tumores avanzados casi siempre se tratan mediante cirugía radical y radioterapia postoperatoria. La supervivencia a los 5 años no supera el 50% en el primer caso y el 35% en el segundo. La supervivencia de los pacientes que reciben tratamiento paliativo es muy baja (inferior al 10% a los 2 años). El único avance real que se ha producido en los últimos 20 años es la aparición de estrategias de preservación de la laringe, que se indican únicamente en casos seleccionados, permitiendo así evitar la laringectomía total en la mitad de ellos, aunque sin conseguir mejorar la supervivencia. Las principales vías de investigación se centran actualmente en las modernas modalidades de irradiación, los protocolos de radioquimioterapia concomitante y los tratamientos biorreductores.*

© 2005 Elsevier SAS, París. Todos los derechos reservados.

Palabras clave: *Hipofaringe; Cirugía; Radioterapia; Quimioterapia; Preservación laríngea*

Introducción

Los cánceres de la hipofaringe constituyen un auténtico desafío terapéutico en oncología cervicofacial. Suelen aparecer en pacientes que presentan comorbilidad importante, se diagnostican en estadios avanzados y presentan una elevada agresividad local y ganglionar. Además, cuentan con gran capacidad de producir metástasis viscerales. Su tratamiento requiere una estrategia multidisciplinaria, en la que deben participar el cirujano cervicofacial, el oncólogo radioterapeuta y el oncólogo médico, así como el radiólogo, el médico internista, el cirujano plástico y los rehabilitadores. Los tratamientos curativos asocian prácticamente siempre la cirugía y la radioterapia. Cuando la intervención quirúrgica es posible, suele ser mutilante y comprende la laringectomía total. La quimioterapia, aunque no mejora la supervivencia, permite plantear en casos seleccionados estrategias para conservar la laringe. Aunque este tipo de planteamiento ha conseguido importantes progresos en términos de calidad, el pronóstico sigue siendo muy desfavorable, dada la frecuencia de metástasis a distancia, de segundos cánceres y de fallecimientos por enfermedades intercurrentes.

J.-L. Lefebvre *(Professeur)*
Adresse e-mail: jl-lefebvre@o-lambret.fr
Département de cancérologie cervicofaciale, Centre Oscar Lambret, 3, rue Combemale, BP 307, 59020 Lille cedex, France
D. Chevalier *(Professeur)*
Service de clinique otorhinolaryngologique, Centre hospitalier universitaire Claude Huriez, 59000 Lille, France.

Anatomía

HIPOFARINGE

La hipofaringe se sitúa entre la orofaringe y la porción cervical del esófago, extendiéndose desde la altura del hueso hioides por arriba, hasta el esfínter superior del esófago, a la altura de la sexta vértebra cervical, por abajo. Se sitúa por detrás de la laringe, rodeándola parcialmente a los lados.

La hipofaringe puede dividirse en pared faríngea posterior, los dos senos piriformes y la región retrocricoidea (Fig. 1).

Los senos piriformes tienen forma de cono invertido y están constituidos por un ángulo anterior, una cara lateral aplicada contra el ala del tiroides y una cara medial en contacto directo con la laringe. Las dos caras del seno piriforme se reúnen por debajo en el fondo del seno piriforme. Por arriba, la hipofaringe se abre a la laringe, de la que se separa por el margen laríngeo. En el seno piriforme se describe una parte superior o porción membranosa, que corresponde por fuera a la membrana tirohioidea y una parte inferior o cartilaginosa que corresponde por fuera al

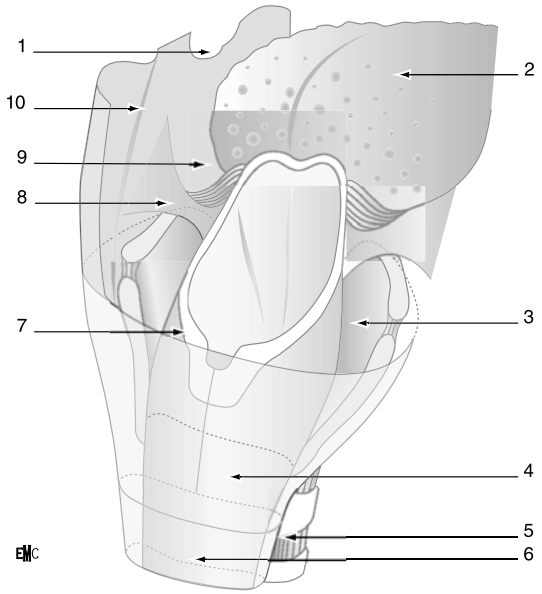

Figura 1 *Vista posterior y lateral de la hipofaringe. 1. Amígdala; 2. base de la lengua; 3. seno piriforme; 4. región retrocricoaritenoidea; 5. tráquea; 6. esófago; 7. límite superior horizontal de la hipofaringe; 8. repliegue faringoepiglótico; 9. fosa subamigdalina; 10. pilar posterior.*

ala del tiroides. La membrana tirohioidea se encuentra atravesada por la rama interna del nervio laríngeo superior, que se anastomosa más arriba con las fibras sensitivas del nervio de Arnold, que asciende hacia el conducto auditivo externo a nivel del ganglio yugular. Esta contigüidad nerviosa explica la otalgia que aparece con frecuencia en el curso de los cánceres del seno piriforme.

La región retrocricoidea se relaciona con la cara posterior de los dos cartílagos aritenoides y de la lámina del cricoides. Termina inferiormente en la unión faringoesofágica o boca de Killian.

La pared faríngea posterior tapiza la columna cervical desde la altura del hueso hioides por arriba, hasta la sexta vértebra cervical por abajo. Está separada del eje vertebral por el espacio retrofaríngeo. La pared posterior se continúa lateralmente con las caras laterales de cada seno piriforme. La rama terminal del nervio recurrente atraviesa las fibras de los músculos cricofaríngeos y cricoideos posteriores. Este nervio motor inerva la hipofaringe y la boca del esófago, permitiendo la rehabilitación por vía esofágica después de la laringectomía total.

DRENAJE LINFÁTICO

La vascularización linfática de la hipofaringe es muy rica. El drenaje se dirige preferentemente hacia los ganglios de la cadena yugular del nivel II (o subdigástrico), del nivel III (o supraomohioideo) o del nivel IV (o infraomohioideo). Más allá, el drenaje se hace hacia la cadena espinal (nivel V). Es poco frecuente el drenaje hacia arriba, hacia el nivel I (submentoniano y submandibular); sin embargo, los tumores de la parte inferior de la hipofaringe drenan fácilmente hacia los ganglios situados a lo largo de los nervios recurrentes y de la región paratraqueal (nivel VI). El drenaje linfático se realiza casi siempre de forma «lógica» (nivel II, después III y después nivel IV), aunque se puede dar la circunstancia de que se salte uno o dos niveles, dando lugar a que un nivel se encuentre invadido mientras que los niveles previos no lo están (situación denominada en inglés *skip metastases).*

Epidemiología

EPIDEMIOLOGÍA DESCRIPTIVA

La incidencia del cáncer de hipofaringe es claramente mayor en los varones (95% de los casos). No obstante, su incidencia en la mujer está aumentando progresivamente debido al incremento del tabaquismo en este grupo de población. Sin embargo, conviene destacar la particular incidencia de los cánceres de la región retrocricoidea, que aparecen casi en un tercio de los casos en mujeres de países anglosajones y no guardan relación con el consumo excesivo de alcohol o de tabaco; relación que, por otro lado, suele ser habitual en los cánceres hipofaríngeos.

Se calcula que la incidencia anual es de 1 por cada 100.000 habitantes, lo que corresponde del 8 al 10% de los cánceres de las vías aerodigestivas superiores. En la mayoría de los registros, la hipofaringe se incluye dentro del grupo de los tumores faríngeos. Por tanto, resulta difícil precisar la incidencia específica de los cánceres hipofaríngeos en el mundo. Sin embargo, parece que la India y Francia son los países que presentan la incidencia más elevada de cáncer de hipofaringe, entre 8 y 15 por cada 100.000 habitantes [37].

Estos cánceres aparecen generalmente durante la segunda mitad de la vida, con un máximo entre los 50 y 60 años (la media es de 55 años en los varones y de 60 años en las mujeres). De forma paralela a la relativa «feminización» de esta enfermedad, se está asistiendo al rejuvenecimiento de la población afectada, muy probablemente debido al cada vez más precoz hábito del tabaquismo.

Los cánceres de la hipofaringe son más frecuentes en poblaciones con bajo nivel socioeconómico y escaso nivel educativo.

EPIDEMIOLOGÍA ANALÍTICA

Los cánceres de la hipofaringe se asocian esencialmente al consumo excesivo de tabaco y de alcohol. Son los factores etiológicos principales, al igual que para el conjunto de los carcinomas epidermoides de las vías aerodigestivas superiores. En el análisis prospectivo realizado en el Centro Oscar Lambret sobre 339 pacientes nuevos que presentaban cáncer de hipofaringe, el consumo medio de tabaco era de 24 g/día (de 3 a 60 g), con un consumo total de tabaco antes del diagnóstico de 317 kg (de 13 a 998 kg). El consumo medio de alcohol ascendía a 138 g/día (de 40 a 540 g), siendo el consumo acumulado antes del diagnóstico de 1.654 kg (de 44 a 6.074 kg).

Se sospecha que existe cierta predisposición genética a padecer cánceres relacionados con el tabaco, como es el caso de los cánceres de la hipofaringe. Podrían intervenir anomalías genéticas en las enzimas que intervienen en el metabolismo del tabaco (por ejemplo, las que transforman los derivados cancerígenos liposolubles en derivados hidrosolubles, los únicos que pueden penetrar en la célula) y de otros carcinógenos, y una sensibilidad mutagénica cromosómica particular con defecto de reparación del ácido desoxirribonucleico (ADN). Estas investigaciones se encuentran actualmente en fases demasiado iniciales, por lo que no permiten obtener conclusiones formales.

En el síndrome de Plummer-Vinson o de Kelly-Patterson se asocian discinesia faringoesofágica y anemia ferropénica. Está implicado en la génesis de los cánceres retrocricoideos que aparecen en los países anglosajones.

El problema de las exposiciones profesionales es más complicado de analizar. Está claro que estos cánceres afectan

esencialmente a trabajadores poco cualificados de la industria y la agricultura y es indudable que su incidencia es particularmente elevada en determinados oficios, como los de la industria metalúrgica. Sin embargo, la asociación casi constante del consumo intenso y crónico de alcohol y tabaco dificulta considerablemente la identificación de estas exposiciones patógenas, incluso aunque sean demostrables.

Anatomía patológica y clasificación

CARACTERÍSTICAS MACROSCÓPICAS

Si se exceptúan los cánceres retrocricoideos, que en los países anglosajones pueden representar la tercera parte de los casos, el seno piriforme es la localización más frecuente de los cánceres de la hipofaringe, representando más del 85%.

La mayoría de los tumores son ulceroinfiltrantes y se sobreinfectan con facilidad. Los límites tumorales no suelen estar bien definidos y no es raro que coexistan lesiones leucoeritroplásicas en su periferia.

CARACTERÍSTICAS MICROSCÓPICAS

En la inmensa mayoría de los casos, se trata de carcinomas epidermoides [23] más o menos diferenciados. Los cánceres que se desarrollan a partir de glándulas salivares accesorias o los tumores mesenquimatosos son mucho menos frecuentes. Los tumores faríngeos presentan como particularidad su propensión a la extensión submucosa, a veces a distancia de los límites macroscópicos de exéresis. Este riesgo justifica la radioterapia postoperatoria casi sistemática.

VÍAS DE EXTENSIÓN

Los cánceres de la pared medial del seno piriforme pueden extenderse de forma superficial hacia el margen laríngeo (repliegue aritenoepiglótico y aritenoides). También pueden extenderse en profundidad hacia la pared faringolaríngea y la articulación cricoaritenoidea, el espacio paraglótico y el espacio preepiglótico, lo que explica los trastornos de la movilidad de las cuerdas vocales. La extensión hacia el nervio laríngeo recurrente también explica esta fijación laríngea. Los tumores de la pared externa se extienden frecuentemente hacia el ala del tiroides y, a través de ella, hacia el lóbulo tiroideo homolateral.

Los cánceres de la región retrocricoidea invaden con frecuencia los músculos cricoaritenoideos posteriores, el cricoides y el cartílago aritenoides. El fondo de cada seno piriforme, que está directamente relacionado con esta región, suele estar invadido. La extensión tumoral de los tumores poco evolucionados puede ser de tipo circular.

Con frecuencia, los cánceres de la pared faríngea posterior son ulcerados e infiltrantes. Pueden extenderse de forma superficial y submucosa, hasta afectar toda la región faríngea posterior, desde la nasofaringe hasta la porción cervical del esófago. La extensión posterior en profundidad se realiza hacia los músculos prevertebrales y el espacio retrofaríngeo, siendo más rara su extensión a las vértebras cervicales. Los cánceres de la pared faríngea posterior pueden extenderse también a cada lado hacia los senos piriformes.

En un estudio realizado en el Centro Oscar Lambret, sobre 652 nuevos pacientes con cáncer de hipofaringe, el 83% de los casos asentaba en uno de los dos senos piriformes, el 9% en la región retrocricoidea y el 8% de los casos en la pared faríngea posterior. La extensión de los cánceres del seno piriforme hacia la laringe se observó en el 76% de los casos, hacia la región retrocricoidea y el esófago cervical en el 20%, a la orofaringe en el 14% y fuera de la hipofaringe, hacia el cuello, en el 10% de los casos. Los cánceres de la región retrocricoidea se extendían frecuentemente hacia los senos piriformes (89%) y la laringe (62%). La extensión hacia la porción cervical del esófago se observó en el 52% de los casos, mientras que la extensión cervical fue más rara (5%). Los cánceres de la pared faríngea posterior se extienden al seno piriforme en el 77% de los casos, a la unión faringoesofágica en el 36% y a la orofaringe en el 21%.

Durante la exploración clínica o mediante técnicas de diagnóstico por imagen se descubre extensión metastásica a los ganglios linfáticos en el 78% de los pacientes. Entre los ganglios homolaterales, la invasión afectaba al nivel I (3%), al nivel II (49%), al nivel III (38%), al nivel IV (14%) o al nivel V (4%). Nunca se ha observado extensión ganglionar contralateral en el nivel I, pero sí en el nivel II (6%), en el nivel III (3%), en el nivel IV (3%) y en el nivel V (1%). En el 9% de los casos se observaron metástasis del nivel IV sin invasión de los niveles I y III *(skip metastases).*

Las metástasis a distancia son particularmente frecuentes durante la evolución de los cánceres de la hipofaringe. Cuando se realizan las autopsias, su frecuencia es del 50%. Como en el resto de las localizaciones de las vías aerodigestivas superiores, los pacientes que presentan tumores localmente evolucionados o con extensión ganglionar tienen mayor riesgo de metástasis a distancia (principalmente en el pulmón, y después en el hígado, en los huesos y en el cerebro).

CLASIFICACIÓN

■ *Clasificación del tumor primitivo* [5]

– T1s: carcinoma in situ.

– T1: tumor limitado a una sola localización de la hipofaringe, con diámetro mayor no superior a 2 cm.

– T2: tumor que se extiende a más de una zona de la hipofaringe o de una región adyacente, o tumor cuyo diámetro mayor sea mayor de 2 cm y menor de 4 cm, sin fijación de la hipofaringe.

– T3: tumor de más de 4 cm de diámetro mayor o con fijación de la hemilaringe.

– T4: tumor que se extiende a las estructuras vecinas: cartílago tiroides, cartílago cricoides, arteria carótida, tejidos blandos del cuello, músculos prevertebrales y/o esófago.

■ *Clasificación de la posible extensión ganglionar*

– N0: sin signos de afectación de los ganglios linfáticos regionales.

– N1: metástasis en un solo ganglio linfático homolateral, de 3 cm de diámetro mayor como máximo.

– N2: metástasis única en un solo ganglio homolateral, con diámetro mayor comprendido entre 3 y 6 cm; o metástasis ganglionares homolaterales múltiples, todas ellas con diámetro mayor no superior a 6 cm.

– N2a: metástasis en un solo ganglio linfático con diámetro mayor comprendido entre 3 y 6 cm.

– N2b: metástasis homolaterales múltiples, todas con diámetro mayor de 6 cm como máximo.

– N2c: metástasis bilaterales o contralaterales con un diámetro mayor de 6 cm como máximo.

– N3: metástasis en un ganglio linfático de más de 6 cm de diámetro mayor.

Nota: los ganglios mediales se consideran homolaterales.

■ *Clasificación de la posible difusión metastásica visceral*

– M0: sin signos de metástasis a distancia.

– M1: presencia de metástasis a distancia.

■ *Estadificación*

– Estadio 0: T1s-N0-M0.

– Estadio I: T1-N0-M0.

– Estadio II: T2-N0-M0.

– Estadio III: T3-N0-M0; T1, T2, T3-N1-M0.

– Estadio IVa: T1, T2, T3-N2-M0; T4a-N0, N1, N2-M0.

– Estadio IVb: cualquier T-N3-M0; T4b-cualquier N-M0.

– Estadio IVc: cualquier T-cualquier N-M1.

La mayoría de los pacientes que padecen cáncer de hipofaringe suelen descubrirse en fases avanzadas de la enfermedad. En nuestra experiencia, se distribuyen de la siguiente forma: estadio I, 4%; estadio II, 3%; estadio III, 40%; estadio IV, 53%. Por otra parte, en el 54% de los pacientes el cáncer se asociaba a otra enfermedad intercurrente (cirrosis en el 11% de los casos).

Diagnóstico y estudio de extensión

SINTOMATOLOGÍA

Los pacientes con cáncer de hipofaringe suelen referir molestias faríngeas, disfagia, otalgia «refleja», disfonía o masa cervical. La disfagia es el síntoma más frecuente. Al principio, se trata de una molestia faríngea unilateral o sensación de cuerpo extraño. Progresivamente aparece auténtica disfagia, primero para los alimentos sólidos, luego para los pastosos y finalmente para los líquidos. La disfagia mecánica grave refleja la evolución tumoral hacia la parte inferior de la hipofaringe, la región retrocricoaritenoidea o hacia la porción cervical del esófago. La odinofagia (otalgia «refleja») traduce la afectación de la rama interna del nervio laríngeo superior, proyectándose el influjo nociceptivo a nivel del ganglio yugular, debajo de la base del cráneo, hacia el nervio auricular de Arnold, produciendo la falsa impresión de otalgia durante la deglución. La disfonía se suele asociar a la extensión anterior laríngea o a la extensión interna hacia la pared faringolaríngea, siendo raramente debida a la infiltración del nervio laríngeo inferior o nervio recurrente. La disnea constituye un importante signo de evolución tumoral y se relaciona con la infiltración de la laringe y el consiguiente síndrome de ocupación. Con menor frecuencia se debe a la afectación bilateral de ambos nervios laríngeos inferiores.

La pérdida de peso es frecuente, pudiendo ser consecuencia directa de la disfagia. También se asocia a la desnutrición crónica que presentan estos pacientes debido a su habitual malnutrición y al consumo excesivo de alcohol. Se debe valorar rigurosamente esta desnutrición, ya que puede influir en la decisión terapéutica.

La extensión ganglionar es frecuente, particularmente en la región subdigástrica y yugulocarotídea media (niveles II y III).

La relativa banalidad de los síntomas que se observan al principio de la evolución de estos cánceres (seudoangina o seudootitis), explica en parte el hecho de que con demasiada frecuencia su diagnóstico sea tardío. Ante cualquier paciente mayor de 50 años que consulte por molestias faríngeas, otalgia, disfagia o tumefacción cervical y que presente factores de riesgo (consumo de tabaco y/o alcohol) se debe hacer una exploración clínica exhaustiva. Si es preciso, se repetirá la exploración y ante la menor duda se practicará la endoscopia.

EXPLORACIÓN FÍSICA

Se deben examinar minuciosamente las vías aerodigestivas superiores para detectar el tumor primitivo y buscar un posible segundo cáncer. También es importante evaluar el estado dental de estos pacientes. El examen físico mediante laringoscopia se efectúa sistemáticamente con espejillo o con endoscopio rígido (e incluso con nasofibroendoscopio en los pacientes que presenten reflejo nauseoso incontrolable a pesar de la aplicación de anestésicos locales). Para evaluar la movilidad de la laringe, la exploración se efectúa durante la respiración y durante la fonación. Con este simple examen se puede obtener información fiable sobre la localización y el tamaño del tumor. No obstante, aunque los tumores de la pared posterior de la faringe y de la parte alta del seno piriforme son fáciles de visualizar, puede ser más difícil detectar los tumores del fondo del seno piriforme o de la región retrocricoaritenoidea. En estos casos, reviste gran importancia prestar atención a ciertos signos indirectos: edema, eritema o presencia de estasis salivar en los senos piriformes. En este contexto, la aparición de alguno de ellos debe obligar a proseguir las investigaciones.

La palpación del cuello es indispensable para descartar la existencia de adenopatías. En las fases iniciales, son duras, indoloras, móviles y perfectamente individualizables. Se debe anotar minuciosamente su localización y su tamaño. Más adelante, si prosigue la enfermedad, se hacen fijas, dolorosas, mal delimitadas, e incluso relativamente deprimibles, lo que indica la presencia de necrosis en el interior del ganglio. La exploración del cuello también puede poner de manifiesto signos de extensión directa extrafaríngea o hacia la piel. La movilización dolorosa del cartílago tiroides también es indicativa de infiltración tumoral.

En ocasiones, el motivo de consulta es la aparición de una adenopatía cervical (llamada adenopatía reveladora). En estos casos, el planteamiento diagnóstico consiste en investigar la existencia de elementos clínicos que sugieran la presencia de un cáncer primitivo de la hipofaringe o de las vías aerodigestivas superiores en general.

EXPLORACIÓN ENDOSCÓPICA OTORRINOLARINGOLÓGICA

La exploración endoscópica permite estudiar la faringe, la laringe y el esófago. Se realiza bajo anestesia general, a ser posible con endoscopios rígidos y ópticas que permitan analizar minuciosamente la mucosa. Es una herramienta indispensable, cuyos objetivos son:

– evaluar la extensión superficial del tumor;

– realizar tomas de biopsia para el examen histopatológico;

– analizar sistemáticamente el conjunto de las vías aerodigestivas superiores y el esófago en busca de una segunda localización sincrónica.

Figura 2 *Tumor de la pared faríngea posterior.*

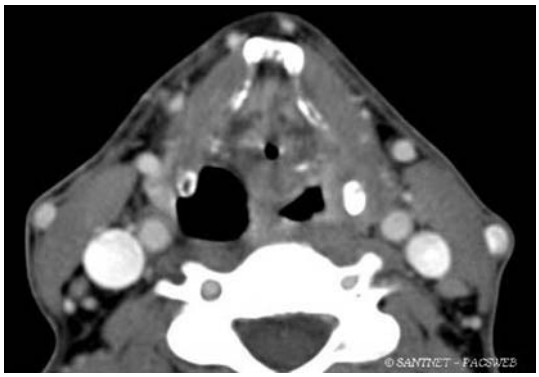

Figura 3 *Tumor del seno piriforme izquierdo.*

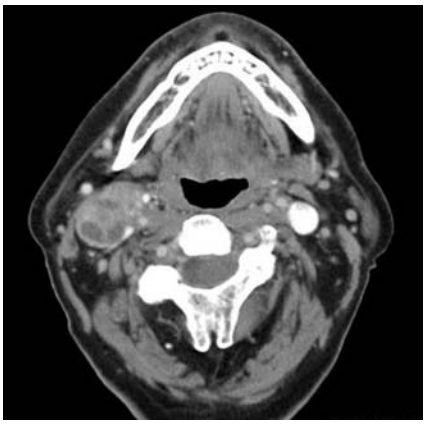

Figura 4 *Adenopatía metastásica.*

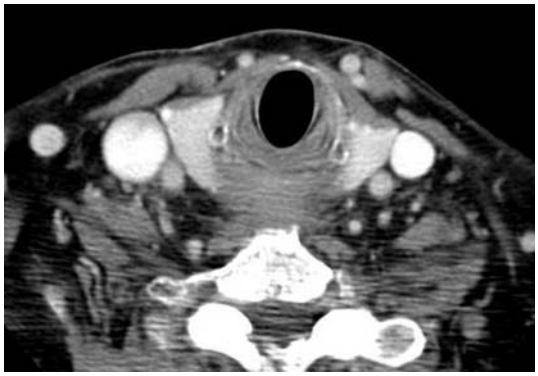

Figura 5 *Extensión de un tumor de hipofaringe a la boca de Killian.*

DIAGNÓSTICO POR IMÁGENES

Las técnicas de diagnóstico por imagen son cada vez más precisas y se utilizan de forma sistemática. Constituyen un complemento indispensable de la evaluación realizada durante la exploración clínica y endoscópica.

Actualmente, la tomografía computarizada (Figs. 2, 3, 4, 5) es la exploración que se practica habitualmente para evaluar la extensión inicial de los cánceres de la hipofaringe. La tomografía helicoidal y la técnica de los detectores múltiples permiten efectuar cortes finos y reconstrucciones en diferentes planos del espacio [43]. También es posible realizar maniobras dinámicas (Valsalva y fonación) que, abriendo los senos piriformes, mejoran el análisis de las estructuras faringolaríngeas. La tomografía computarizada concreta la extensión local y en profundidad, así como el tamaño del tumor. También estudia la extensión ganglionar en todos los territorios, algunos de los cuales son clínicamente menos accesibles a la palpación (ganglios retrofaríngeos, debajo de la base del cráneo o mediastínicos).

La tomografía computarizada debe realizarse entre la nasofaringe y la parte superior del mediastino, primero sin y después con inyección de contraste. Cuando los tumores son de pequeño tamaño, es preferible realizarla antes de la endoscopia y de las biopsias para evitar, debido a la posible inflamación generada por los traumatismos (incluso mínimos), que conlleva la endoscopia, la deficiente valoración de la infiltración tumoral, sobre todo en profundidad. La tomografía helicoidal permite realizar maniobras dinámicas como la de Valsalva, que hace posible la apertura del seno piriforme y analizar mejor la hipofaringe y el brocal laríngeo. Con la exploración en fonación también se puede obtener información sobre la movilidad laríngea, que viene a complementar la exploración clínica.

La extensión local se mide a partir de la captación de contraste por parte de la mucosa y del tumor. En los tumores que se extienden hacia delante y hacia dentro, la extensión puede producirse hacia el espacio paraglótico y hacia la fosa preepiglótica. Las reconstrucciones sagitales permiten determinar la extensión endolaríngea. Lateralmente, la extensión se verifica hacia el cartílago tiroides, que durante cierto tiempo se comporta como barrera. Esta destrucción se observa bien mediante tomografía computarizada [9]. La región retrocricoaritenoidea y la pared faríngea posterior de la hipofaringe también pueden evaluarse mediante tomografía helicoidal durante las maniobras de Valsalva. La tomografía también resulta útil para evaluar la extensión de los tumores de la hipofaringe hacia el esófago cervical. En este sentido, si el diámetro anteroposterior es mayor de 24 mm se debe considerar sospechoso [44].

La tomografía computarizada proporciona información valiosa sobre la extensión ganglionar. La probabilidad de invasión metastásica se asocia a la presencia de ganglios mayores de 10 mm (12 mm en la región subdigástrica). El resto de características radiológicas sospechosas de afectación tumoral ganglionar son: necrosis central con heterogeneidad y captación periférica de contraste, forma circular y no ovalada y presencia de grupos poliganglionares [48].

La resonancia magnética (RM) se realiza con antena cervical. El protocolo consiste en realizar cortes en T_2 y T_1 después de la inyección de gadolinio [57]. Esta prueba es más sensible para detectar las extensiones mínimas, en particular hacia el cartílago, pero la tomografía computarizada parece más específica [43]. La RM ofrece mayor resolución espacial para mostrar los detalles de los tejidos blandos. No obstante, los

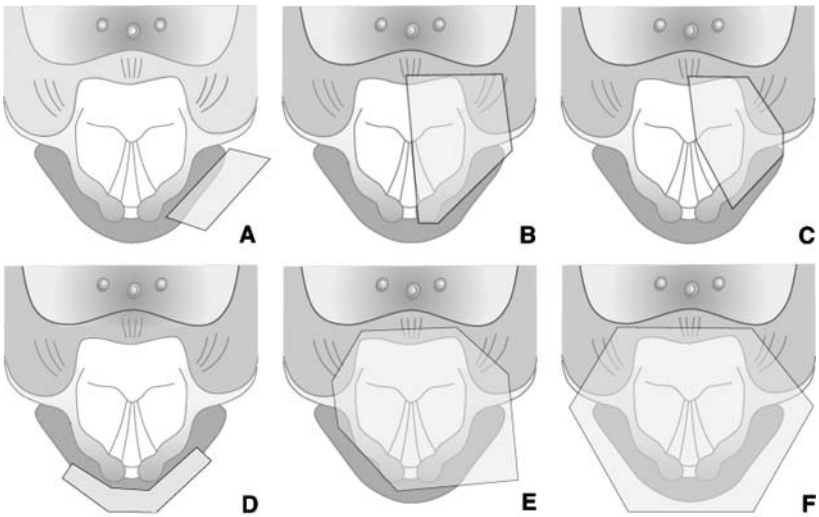

Figura 6 *A. Faringectomía parcial. B. Hemilaringofaringectomía supracricoidea. C. Hemilaringofaringectomía supraglótica. D. Faringectomía posterior. E. Laringectomía total con faringectomía parcial. F. Faringolaringectomía total circular.*

artefactos relacionados con el movimiento (deglución) son más frecuentes y hacen que esta prueba sea más complicada de practicar, por lo que no se utiliza sistemáticamente.

Los métodos más antiguos, como las radiografías simples y las tomografías, han sido sustituidos en gran medida por la tomografía computarizada, quedando prácticamente abandonados. El tránsito baritado de la faringe y de la porción cervical del esófago tampoco tiene ya interés durante el estudio de extensión de los tumores de la hipofaringe.

La ecografía es interesante debido a su simplicidad, su bajo coste y su inocuidad. Está indicada para analizar la extensión cervical. Es muy útil en el seguimiento y se puede combinar en ocasiones con la aspiración mediante aguja fina para realizar exámenes citológicos. El principal inconveniente es que esta prueba depende mucho de la persona que la practica.

La tomografía por emisión de positrones (TEP), de más reciente aparición y por tanto de experiencia limitada, podría ser interesante en la evaluación inicial o en el seguimiento de ciertos cánceres de la hipofaringe. Su utilidad se basaría en la detección de metástasis no descubiertas en la exploración clínica ni en los cortes practicados, cuando se plantea la indicación de una intervención quirúrgica compleja. De todos modos, siempre se planteará la cuestión de la necesidad de evitar la evolución cervical no controlada, que es mucho más penosa que la de las metástasis viscerales. También podría utilizarse para la detección de restos tumorales después de realizar secuencias de radioquimioterapia.

Modalidades terapéuticas

MODALIDADES QUIRÚRGICAS

■ *Faringectomía parcial por vía externa*

Existen diferentes técnicas de faringectomía parcial para realizar la exéresis de los cánceres de la hipofaringe. Es posible conservar entonces una función faríngea y laríngea satisfactoria, incluso normal. En la mayoría de los casos, es necesaria la traqueotomía transitoria y la alimentación enteral por sonda nasogástrica. Debido al elevado riesgo de metástasis cervicales, durante el primer tiempo quirúrgico se realiza de forma sistemática el vaciamiento ganglionar cervical.

Sin embargo, en pocos casos se pueden practicar estas faringectomías parciales debido a que el estado general de estos pacientes no suele ser bueno (en particular la función respiratoria) y a que el diagnóstico se establece de forma tardía. No obstante, cuando este tipo de exéresis es posible, las tasas de control local son elevadas, aunque el pronóstico sigue siendo sombrío debido a la aparición de segundos cánceres, metástasis o enfermedades intercurrentes.

Faringectomía parcial lateral de Trotter (Fig. 6A)

A partir del acceso cervical lateral, y después de practicar el vaciamiento ganglionar, se extirpan los dos tercios posteriores del ala del tiroides para permitir el acceso a la faringe. A continuación, se reseca la pared externa del seno piriforme alrededor del tumor, incluyendo los músculos tirohioideos. Aunque se puede realizar un cierre primario, también se puede asegurar la reconstrucción mediante colgajo muscular local. Esta intervención puede indicarse en el caso de tumores de pequeño tamaño de la pared externa del seno piriforme.

Hemilaringofaringectomía supracricoidea (André, Pinel, Laccourreye) (Fig. 6B)

Siempre se realiza por vía cervical lateral. Se reseca media ala tiroidea derecha y la mitad del hueso hioides. Junto con el tumor, se extirpa todo el seno piriforme derecho y la hemilaringe homolateral por encima del plano del cartílago cricoides. En esta intervención, también se extirpan junto con el tumor: la cuerda vocal, la banda ventricular y la mitad de la epiglotis y del espacio preepiglótico. El cierre se asegura mediante movilización de la pared faríngea posterior y sutura mucosa por acercamiento hacia el borde posterior de los músculos infrahioideos. Esta intervención está indicada en los tumores limitados de la pared externa del seno piriforme, que no produzcan alteración de la movilidad laríngea y que se sitúen por encima del plano del borde superior del cartílago cricoides. El seguimiento postoperatorio es importante, debido al riesgo de broncoaspiración y de bronconeumonía de deglución. Los resultados en cuanto a control local y ganglionar a los cinco años obtenidos por Laccourreye tras la aplicación de esta técnica sobre 34 pacientes con tumores T2 fueron del 96,6% y del 93,7%, respectivamente [28].

Hemilaringofaringectomía supraglótica (Fig. 6C)

Esta técnica se diferencia de la anterior porque se conservan las dos cuerdas vocales. Se extirpa la parte superior del ala tiroidea homolateral al tumor y la hemilaringectomía pasa

por el fondo del ventrículo de Morgagni, abarcando la banda ventricular y la mitad de la epiglotis. El cierre se garantiza también mediante la sutura de los bordes mucosos con los músculos infrahioideos, que forman así un colgajo muscular de cobertura. Esta intervención está indicada para los tumores pequeños de la parte alta del seno piriforme. Se consigue un buen control local de la enfermedad, llegando al 97,8% [12].

Faringectomía parcial posterior (Fig. 6D)

La faringe se abre por delante por vía transhioidea. De esta forma, la exposición hipofaríngea permite resecar el tumor hasta el plano de la fascia prevertebral. El cierre se realiza por cicatrización espontánea o se realiza un colgajo cutáneo. Esta técnica no se realiza muy a menudo y está indicada para los tumores limitados de la parte alta de la pared faríngea posterior, sin infiltración de la aponeurosis prevertebral.

Cirugía endoscópica

Ciertos autores, sobre todo de Alemania, han propuesto la cirugía endoscópica con láser de CO_2. Para utilizar estas técnicas es necesario exponer perfectamente la laringe y la hipofaringe, permitiendo resecar el tumor con márgenes quirúrgicos satisfactorios. Es necesario disponer de laringofaringoscopios de diferentes tamaños y poder modificar su posición durante la intervención quirúrgica. El láser de CO_2 se acopla al microscopio. Los márgenes de resección deben ser como mínimo de 5 mm para los tumores pequeños y de 10 mm para los más voluminosos. La hemorragia intraoperatoria se controla mediante coagulación. Steiner [47] publicó una serie de 129 pacientes en los que, en el 85,3% de los casos, se realizó disección cervical por término medio 10 días después de la intervención endoscópica de resección tumoral. La mayoría de los pacientes recibieron radioterapia postoperatoria. El control local a los 5 años fue del 95% en los tumores en estadios I y II y del 69% en los tumores en estadio III y IV. Esta técnica no está muy extendida debido a las dificultades técnicas que plantea y a que exige gran experiencia para practicarla con excelentes garantías de seguridad oncológica.

■ *Cirugía radical*

Laringectomía total con faringectomía parcial (Fig. 6E)

A pesar de la importancia que ha adquirido la conservación de la laringe, esta intervención todavía se sigue practicando de forma regular, sobre todo en los cánceres muy evolucionados del seno piriforme. Es una técnica mutilante, ya que se reseca la totalidad de la laringe, pero consigue obtener el control local casi en el 85% de los casos, incluso aunque en la mayoría de las series publicadas la supervivencia a los 5 años sea sólo del 35%.

El vaciamiento ganglionar se asocia de forma sistemática. La intervención consiste en la exéresis completa de la laringe y de parte de la hipofaringe, con márgenes quirúrgicos de 10 mm como mínimo. La exéresis faríngea se realiza según las necesidades y casi siempre permite el cierre por aproximación mucosa. La traqueotomía es definitiva. Si no existe contraindicación, se indican técnicas de rehabilitación vocal mediante prótesis fonatorias. Cuando esta técnica se practica tras el fracaso de la radioterapia, puede asociarse un colgajo muscular para proteger el eje vascular y cubrir la sutura mucosa.

Laringectomía subtotal (Pearson)

Esta técnica quirúrgica está indicada sobre todo para el tratamiento de los cánceres de laringe [38], aunque puede proponerse en ciertos pacientes que presenten carcinoma epidermoide del seno piriforme [52]. Está indicada en caso de tumores T2 o T3 que se extienden al polo inferior del seno piriforme, con fijación de la hemilaringe homolateral. Consiste en la resección amplia de la laringe y de todo el seno piriforme afectado por el tumor. Con la hemilaringe contralateral restante se confecciona una derivación fonatoria. Esta técnica ha sido propuesta por Pearson, quien, en un estudio realizado sobre una serie de 75 pacientes que presentaban carcinoma epidermoide del seno piriforme, consiguió dicha derivación funcional en el 85% de los casos. Únicamente se observó recidiva local en 3 de estos 75 pacientes, confirmando así la fiabilidad oncológica de esta técnica [38]. Sin embargo, resulta obligada la traqueotomía permanente, lo que sigue constituyendo una desventaja importante en lo que respecta a la calidad de vida de estos pacientes. Por tanto, esta técnica debe considerarse en paralelo con las estrategias denominadas de preservación laríngea.

Faringolaringectomía total circular (Fig. 6F)

Esta intervención se indica en caso de tumores más evolucionados, en particular los que se extienden hacia la región retrocricoaritenoidea, la pared faríngea posterior o hacia la porción cervical del esófago. Es necesaria por tanto la resección completa de la hipofaringe, que debe incluir también la laringe entre el plano del hueso hioides y los primeros anillos traqueales.

Se pueden emplear varias técnicas para la reconstrucción. En primer lugar, el colgajo de pectoral mayor tubulizado y suturado a la musculatura prevertebral. Es la solución más simple, pero cada vez se utiliza menos debido al riesgo de estenosis. El colgajo antebraquial presenta varias ventajas: su obtención es rápida, el pedículo vascular es de grueso calibre y suficientemente largo y su viabilidad es excelente. Este colgajo presenta mejores porcentajes de éxito en las técnicas de reconstrucción con microanastomosis, superando el 95% [3]. El injerto yeyunal es otra alternativa que también se utiliza para la reconstrucción de la faringe y de la porción cervical del esófago. Se debe realizar laparotomía y obtener un largo pedículo que garantice de forma satisfactoria la anastomosis vascular. La longitud ideal de yeyuno es de aproximadamente 8 cm. La morbilidad y la mortalidad son igualmente bajas. La viabilidad de este injerto suele oscilar entre el 90 y el 97% [11, 18, 50].

Esofagofaringolaringectomía total

Esta intervención consiste en la faringolaringectomía total circular con esofagectomía total. Está indicada en el caso de lesiones que infiltran la porción cervical del esófago. Puede tratarse de un carcinoma epidermoide de la hipofaringe extendido a este nivel o, a la inversa, de un carcinoma epidermoide de la porción cervical del esófago que se extiende a la parte baja de la hipofaringe.

Estos tumores tienen muy mal pronóstico. El objetivo de la cirugía es extirpar toda la laringe, la hipofaringe y el esófago. Es necesario lograr el restablecimiento digestivo con el menor índice posible de morbilidad y mortalidad, reanudando lo antes posible la alimentación. La reconstrucción del tubo digestivo se consigue mediante gastroplastia o transposición del colon en el mediastino posterior [49]. La técnica que más se suele utilizar es la reconstrucción gástrica [31, 35], ya que presenta la ventaja de que se puede efectuar en un tiempo con una sola anastomosis. Permite disecar los ganglios paratraqueales y que el estómago conserve una excelente vascularización y, en consecuencia, que la cicatrización sea rápida. Los inconvenientes son las regurgitaciones gástricas repetidas,

la necesidad del fraccionamiento de la alimentación y la mayor morbilidad debida a la asociación de cirugía por laparotomía, cirugía cervical y disección torácica.

A pesar de estas complicaciones, el interés de esta técnica ha sido estudiado por Triboulet [51], que ha obtenido aceptables tasas de morbilidad y de mortalidad. Los factores que influyen en el fracaso terapéutico y en la supervivencia fueron la localización del tumor en el desfiladero cervicotorácico, la resección incompleta y las complicaciones postoperatorias. La interposición del colon representa otra opción, pero se suele utilizar menos. La ventaja de esta técnica es la longitud del tejido utilizable y sus inconvenientes son la necesidad de tres anastomosis y su carácter inerte. Los resultados oncológicos son bastante decepcionantes, a pesar de las amplias resecciones propuestas, las diversas técnicas utilizadas y la radioterapia postoperatoria. En un análisis sobre 209 pacientes, Triboulet obtuvo una tasa de recidiva local del 59,3%, apareciendo dichas recidivas por término medio después de 19 meses.

■ *Vaciamiento ganglionar*

Antes de la cirugía parcial o radical, se indica sistemáticamente la intervención ganglionar radical o funcional. Esta actitud está justificada incluso aunque desde el punto de vista clínico el cuello sea N0, ya que en estos casos se han registrado tasas de metástasis ganglionares ocultas del 38% [40]. El vaciamiento se realiza en el lado del tumor. El vaciamiento ganglionar contralateral es necesario siempre que la lesión alcance o supere la línea media. El tipo de vaciamiento depende de la invasión ganglionar y de los resultados de las pruebas de imagen.

– Ante el cuello clasificado como N0, se puede indicar el vaciamiento funcional selectivo, extirpando al menos los niveles II al IV. Si existe extensión alta hacia la orofaringe, también se debe eliminar el nivel Ib.

– En el caso de cuello N1, se debe practicar el vaciamiento ganglionar de los niveles II al V, ya que el riesgo de invasión del nivel V es superior al 10%. Si existe extensión hacia la orofaringe también es necesario el vaciamiento del segmento Ib.

– Ante el estadio ganglionar N2a o N2b, se deben vaciar los niveles Ib al V. El carácter radical del vaciamiento, y en particular la exéresis de la vena yugular interna, depende del tamaño del ganglio o del contacto que exista entre el ganglio y la vena.

– Si el cuello está clasificado como N2c, se debe realizar vaciamiento ganglionar bilateral.

– Ante el cuello clasificado como N3, se realiza sistemáticamente vaciamiento ganglionar radical.

Cualquiera que sea el grado N, el nivel VI se debe vaciar siempre que el tumor alcance la unión faringoesofágica. Se calcula que el riesgo de que exista ganglio retrofaríngeo es del 9% [32]. Esta región debe tratarse sistemáticamente en las faringolaringectomías totales circulares o cuando el tumor se extiende hacia la pared faríngea posterior. Durante la faringolaringectomía total circular también se extirpan los ganglios recurrenciales, sobre todo en presencia de carcinoma del esófago cervical.

RADIOTERAPIA

La hipofaringe constituye probablemente una de las localizaciones tumorales cervicofaciales donde la radioterapia convencional obtiene los resultados menos satisfactorios.

La radioterapia exclusiva se plantea principalmente, y obtiene excelentes resultados, en los tumores incipientes y en particular en los tumores exofíticos de la parte membranosa de la hipofaringe [4, 15, 34, 46]. Aunque probablemente en estas indicaciones los resultados funcionales son mejores con la radioterapia, conviene destacar que en caso de fracaso terapéutico, en la mayoría de los casos sólo se puede recurrir a la cirugía radical (con laringectomía total). Cuando se trata de tumores pequeños que se acompañan de adenopatías de gran tamaño, conviene practicar antes el vaciamiento.

En lo que se refiere al control local y la supervivencia de los tumores más evolucionados, la radioterapia ofrece resultados claramente peores que la cirugía radical complementada con radioterapia postoperatoria [27]. No obstante, la comparación entre estas dos estrategias está sometida al sesgo de las diferencias fundamentales en la selección de los pacientes, ya que la cirugía se aplica a los casos más favorables (tumores resecables en pacientes operables), mientras que las series de radioterapia exclusiva mezclan estos casos favorables con otros mucho más preocupantes que corresponden a tumores inextirpables o a pacientes cuyo estado general no permite plantear una intervención bajo anestesia general. Sin embargo, en estos tumores extendidos, parece que la radioterapia, en cualquier caso convencional (una fracción de 2 Gy/día, 5 días por semana, hasta un total de 70 Gy), no consigue resultados satisfactorios. Esto se debe a la frecuente afectación cartilaginosa, a la importante afectación ganglionar, al carácter hipóxico de la mayoría de estos tumores y al mal estado general de los pacientes.

Con la intención de mejorar el resultado de la radioterapia exclusiva, se han propuesto modificaciones del fraccionamiento (radioterapia hiperfraccionada) y de la duración del tratamiento (radioterapia acelerada) [16, 17, 21]. Ninguno de estos estudios se ha referido sólo a los cánceres hipofaríngeos [2]. En líneas generales, se puede concluir que la radioterapia hiperfraccionada (dos fracciones al día), la reducción del tiempo total de tratamiento [36], la radioterapia acelerada y el *concomitant boost* (refuerzo concomitante) parecen mejorar el control tumoral y a veces incluso la supervivencia, pero a costa de incrementar la toxicidad aguda y en ocasiones la tardía [16]. A la vista de las publicaciones especializadas, resulta imposible determinar estos resultados en el caso particular de los tumores de la hipofaringe. Parece que la afectación masiva del cartílago sigue siendo un importante obstáculo para la radioterapia exclusiva y que la mucositis limita las indicaciones en estos pacientes con estado general precario. Otra alternativa consiste en asociar la quimioterapia a la radioterapia(cf infra). Las actuales vías de investigación se centran en la utilización de fármacos biorreductores, que luchan contra la angiogénesis, la hipoxia o intentan bloquear la señal de transducción.

En cierto momento se planteó la radioterapia preoperatoria. No obstante, la comparación de los resultados de la radioterapia preoperatoria y postoperatoria ha demostrado la superioridad de esta última [53]. Además, la pieza quirúrgica proporciona elementos predictivos importantes (calidad de los límites de la exéresis, embolias perinerviosas o linfáticas, metástasis ganglionares con ruptura capsular) que permiten adaptar mejor los campos y las dosis de irradiación después de la cirugía. En los pacientes de alto riesgo se puede utilizar la radioterapia postoperatoria en asociación con la quimioterapia (cf infra).

Como en cualquier tratamiento con radioterapia, es indispensable sanear la cavidad oral extrayendo todas las

piezas en mal estado y proteger las restantes con enjuagues de gel fluorado. Durante estas fases previas al tratamiento, también se corregirán los trastornos metabólicos y sobre todo los nutricionales. Para evitar que en estos pacientes relativamente frágiles se produzcan desequilibrios nutricionales a causa de la mucositis, fundamentalmente cuando se van a asociar radioterapia y quimioterapia, se debe valorar siempre la colocación de una sonda de gastrostomía (por vía endoscópica o bajo control radiológico), aunque no se hace de forma sistemática.

QUIMIOTERAPIA

Los fármacos que se utilizan con mayor frecuencia son el metotrexato, las sales de platino, el 5-fluorouracilo y, más recientemente, los taxanos. En determinados casos se pueden utilizar productos activos en ambientes de hipoxia, como la mitomicina C. Durante mucho tiempo se ha reservado este fármaco para las formas recidivantes no tratables mediante cirugía o radioterapia (incluso reirradiación). Aunque la aparición de las sales de platino y de los taxanos ha aumentado el número de respuestas objetivas, sigue siendo bastante decepcionante la prolongación media de la supervivencia.

En las estrategias con intención curativa, se ha planteado primero la quimioterapia para intentar mejorar los resultados de la asociación de radioterapia y cirugía. Un ensayo aleatorizado de la Organización Europea para la Investigación y el Tratamiento del Cáncer (European Organisation for Research and Treatment of Cancer, EORTC) en el que se administró antes de la cirugía un ciclo de bleomicina asociada a vincristina y metotrexato, no permitió mejorar los resultados en cuanto al control tumoral ni a la supervivencia [24]. Un estudio del Instituto Gustave Roussy sobre quimioterapia perioperatoria, administrando tres ciclos de quimioterapia (cisplatino y 5-fluorouracilo) antes de la cirugía y dos ciclos entre la cirugía y la radioterapia postoperatoria, no ha demostrado que mejoren los resultados en comparación con una serie histórica [33]. Por último, más recientemente, un estudio aleatorizado comparó, en pacientes candidatos a faringolaringectomía total con vaciamiento y radioterapia postoperatoria, la quimioterapia de inducción (tres ciclos de cisplatino con 5-fluorouracilo) seguida, cualquiera que fuera la respuesta a esta quimioterapia, en un grupo por la intervención quirúrgica prevista inicialmente y la radioterapia y en el otro grupo por radioterapia, dejando en reserva la cirugía como posible tratamiento de rescate. Si se consideraba sólo el grupo de la cirugía, la supervivencia a los 5 años fue del 37% y las tasas de control local fueron estrictamente comparables a las de todas las series publicadas sobre la cirugía realizada como tratamiento inicial [6]. Por tanto, esta quimioterapia de inducción no permitió mejorar los resultados de la cirugía. Por otra parte, se llegó a la misma conclusión en el gran metaanálisis realizado en el Instituto Gustave Roussy [41], en el que se analizaron los datos actualizados de más de 10.000 pacientes incluidos en los ensayos aleatorizados en los que se empleó el mismo tipo de tratamiento, pero asociado a quimioterapia. En este metaanálisis se distinguían tres grupos de ensayos: ensayos de quimioterapia adyuvante, ensayos de quimioterapia de inducción y ensayos de quimioterapia administrada de forma concomitante con radioterapia. Aunque en general se observó un incremento significativo del 4% en cuanto a la supervivencia, este beneficio no se obtuvo con la quimioterapia adyuvante ni con la quimioterapia de inducción. No obstante, hay que precisar que si no se tuvieran en cuenta las poliquimioterapias de inducción con sales de platino, aparecería una discreta ventaja, que sólo se pudo apreciar en las localizaciones hipofaríngeas.

De hecho, gracias a la quimioterapia se han producido dos notables avances: la preservación del órgano y las asociaciones de quimioterapia y radioterapia concomitantes.

Preservación de la laringe

Desde su publicación, el protocolo que asocia cisplatino y 5-fluorouracilo ha demostrado gran eficacia en lo que respecta a la respuesta tumoral en pacientes que no habían recibido tratamiento previo. Las respuestas objetivas observadas en las tres cuartas partes de los casos y las respuestas clínicas completas en casi dos de cada cinco casos [20, 22], han revolucionado totalmente las indicaciones terapéuticas, produciéndose en los años ochenta una avalancha de protocolos de quimioterapia de inducción. Aunque muy pronto se demostró que utilizar primero esta quimioterapia era decepcionante en cuanto a la mejoría de la supervivencia, la frecuente correlación entre quimiosensibilidad y radiosensibilidad abrió el amplio campo de la preservación de la laringe [26, 29]. La idea básica consistía en administrar, en los pacientes candidatos al tratamiento con la denominada cirugía mutilante (es decir, la que requiere laringectomía total), inicialmente quimioterapia, seguida, en caso de buena respuesta, de radioterapia y, en los restantes casos, de la cirugía prevista inicialmente con radioterapia postoperatoria. Sólo se han publicado dos estudios aleatorizados sobre los cánceres de la hipofaringe. El primero, realizado por la EORTC [30], comparaba el tratamiento quirúrgico seguido de radioterapia con la quimioterapia seguida del tratamiento adaptado a la quimiosensibilidad; en este estudio participaron 202 pacientes. Se observó gran diferencia en lo que concierne a la media de supervivencia (más favorable en el grupo de la quimioterapia que en el de la cirugía: 44 meses y 25 meses respectivamente). Con un seguimiento medio de 51 meses, no aparecieron diferencias notables en términos de control tumoral. La supervivencia a los 5 años fue idéntica en los dos grupos y la diferencia en la media de supervivencia se justificó por el hecho de que las metástasis a distancia aparecían más tarde en el grupo tratado mediante quimioterapia. Aunque la supervivencia no había mejorado (ni tampoco empeorado), a los 3 y los 5 años la mitad de los supervivientes conservaban la laringe. El segundo estudio, ya citado [6], comparaba, en pacientes con carcinoma epidermoide de hipofaringe operable, la quimioterapia seguida de cirugía y de radioterapia postoperatoria con la quimioterapia seguida de radioterapia. El seguimiento medio fue de 92 meses. En los pacientes asignados aleatoriamente al grupo de la cirugía, la supervivencia a los 5 años (37%) y el control local (63%) fueron mejores que en los pacientes incluidos en el grupo de la radioterapia (19% y 39% respectivamente). La comparación entre este ensayo y el de la EORTC sugiere que la quimiosensibilidad de estos tumores debe tenerse en cuenta para proponer la radioterapia antes que la cirugía. Se han publicado otros muchos estudios sobre la importancia de la quimioterapia de inducción. Habitualmente se trata de pequeñas series no aleatorizadas en las que se mezclan a menudo lesiones laríngeas e hipofaríngeas, e incluso las orofaríngeas [14, 25, 39, 42, 45].

Asociaciones de quimioterapia y radioterapia concomitantes [56]

El metaanálisis ya citado [41] demostró que el único beneficio estadísticamente significativo en cuanto a la supervivencia se obtuvo en el grupo de estudios de radioterapia y

quimioterapia concomitantes. Cabe destacar la heterogeneidad de este grupo, sobre todo con estrategias de radioquimioterapia postoperatoria. Después se han publicado series en pacientes que no habían recibido tratamiento previo [1, 8, 10], con resultados alentadores pero también con mayor toxicidad. Actualmente estos protocolos se restringen al campo de la investigación clínica.

Se pueden distinguir dos situaciones.

La primera es la radioquimioterapia concomitante en los pacientes que no han sido previamente tratados. Los estudios publicados sólo se refieren a un escaso número de tumores hipofaríngeos. Aún quedan varias cuestiones por resolver:

– ¿Cuántos pacientes pueden soportar estos tratamientos especialmente agresivos?

– ¿Cuál es el estadio tumoral tolerable para incluir a estos pacientes (T4-N3)?

– ¿Cuáles son los mejores instrumentos para detectar los tumores residuales y cómo proponer la cirugía de rescate?

– ¿Qué morbilidad postoperatoria tienen los tratamientos quirúrgicos de rescate?

La segunda situación es la de los tratamientos postoperatorios. El papel de la quimioterapia se ha estudiado esencialmente en pacientes con alto riesgo (tumores evolucionados, límites de la exéresis invadidos, embolias neoplásicas, metástasis ganglionares múltiples o con ruptura capsular o invasión del nivel IV). Aunque nunca se han estudiado por separado los cánceres hipofaríngeos, es preciso reconocer que en ellos dichos factores se observan a menudo. Inicialmente, se administraba después de completar el tratamiento radioquirúrgico, es decir, como adyuvante. Los resultados fueron decepcionantes (metaanálisis ya citado) y diferentes equipos de especialistas se orientaron hacia los protocolos de radioquimioterapia concomitante [19, 54, 55]. Los resultados son alentadores. No obstante, dos estudios merecen ser analizados paralelamente: el estudio del Radiation Therapy Oncology Group (RTOG) en Estados Unidos [13] y el de la EORTC en Europa [7]. Ambos compararon la radioterapia postoperatoria clásica (70 Gy en cinco sesiones semanales de 2 Gy cada una, durante 7 semanas) y la misma irradiación con un ciclo de cisplatino (100 mg/m^2) en los días 1, 22 y 43. Los resultados preliminares son bastante discordantes, ya que en el estudio estadounidense sólo se encontró una ligera tendencia a la mejoría de la supervivencia, no significativa, mientras que los resultados fueron francamente positivos en el estudio europeo. Los criterios de inclusión fueron mucho más amplios en el estudio de la EORTC, lo que podría explicar esta diferencia. En ambos estudios, sólo dos de cada tres pacientes pudieron recibir el tercer ciclo de cisplatino, lo que destaca de nuevo la dificultad de administrar tratamientos agresivos en este tipo de pacientes.

Tratamientos asociados y seguimiento

TRATAMIENTOS ASOCIADOS

El tratamiento de estos pacientes está condicionado por la frecuencia de enfermedades concomitantes, el mal estado general, los hábitos de vida, la frecuente ausencia de higiene bucodental y el estado sociocultural frecuentemente precario. Como ya se ha comentado, el estudio inicial debe tener en cuenta todos estos datos para corregir sus efectos y prever los posibles problemas que pueden presentarse durante y después del tratamiento.

Se debe prestar especial atención al estado nutricional. Es frecuente la pérdida de peso en los 2 o 3 meses previos al diagnóstico. Debe ser cuantificado, ya que, por una parte, es indispensable tratar de corregirlo y, por otra, tiene un importante valor predictivo en cuanto a la posibilidad de éxito de los fuertes tratamientos que se deben aplicar. Se suele considerar contraindicación relativa la pérdida superior al 10% del peso inicial en los dos últimos meses. El tratamiento nutricional se puede hacer por vía enteral o por vía parenteral. La capacidad de recuperación nutricional y ponderal del organismo constituye así un elemento destacado en la decisión terapéutica. Cuando se prevén complicaciones mucosas, en particular en caso de protocolos agresivos de radioterapia exclusiva o asociada a quimioterapia, no se debe dudar en colocar una sonda de gastrostomía por vía endoscópica o bajo control radiológico desde el momento en que aparezcan los síntomas o, mejor aún, antes de iniciar el tratamiento, para garantizar el correcto equilibrio nutricional y evitar las interrupciones de tratamiento que siempre tienen efecto desfavorable sobre las posibilidades de éxito de estos tratamientos.

El estado bucodental es también un punto importante. El saneamiento y preparación de la cavidad oral es un paso previo indispensable antes de cualquier tratamiento. En caso de radioterapia, la profilaxis fluorada de los dientes que no es preciso extraer es una opción interesante, pero hay que evaluar bien la posibilidad de cumplimiento por parte del paciente. Con demasiada frecuencia, se conservan los dientes en pacientes que no llegan a iniciarla o que abandonan la profilaxis con flúor, exponiéndose así al riesgo de odontorradionecrosis.

Estos tumores se sobreinfectan a menudo, con afectación cartilaginosa o nerviosa que produce dolor. Este contexto doloroso se asocia generalmente a disfagia, existiendo gran afectación del estado general del paciente. Se debe evaluar rigurosamente y cualquiera que sea la fase terapéutica, instaurar lo antes posible el tratamiento adecuado (antibiótico y/o antiinflamatorio y/o antálgico, este último administrado según las reglas de prescripción por niveles de la Organización Mundial de la Salud [OMS]).

En la inmensa mayoría de los casos, estos pacientes tienen antecedentes personales de consumo excesivo y crónico de alcohol y/o de tabaco. Es indispensable aconsejarles desde la primera consulta que abandonen dicho consumo. A veces deben ser tratados por equipos de psicooncología.

A menudo estos pacientes se enfrentan a difíciles problemas familiares y sociales. Hay que evaluarlos desde la primera consulta para buscar lo antes posible soluciones adaptadas a cada caso (tratamientos de sostén, cuidados paliativos o búsqueda de ayudas sociales).

CONTROL DESPUÉS DEL TRATAMIENTO

Comprende la rehabilitación y la reinserción familiar y social, y el control oncológico.

La rehabilitación utiliza todos los medios a su alcance en función de las secuelas de los tratamientos. La más evidente es la rehabilitación de la voz después de la laringectomía, para la que existen dos opciones. La colocación intraoperatoria (o, aunque es peor, en un segundo tiempo) de una prótesis fonatoria se realiza mediante punción traqueoesofágica. El resultado suele ser muy bueno, pero el «mantenimiento» de la prótesis puede ser relativamente engorroso y variable de un paciente a otro. Obviamente la

voz esofágica es de peor calidad, pero resulta más sencilla para el paciente. No se deben olvidar otros tipos de rehabilitación, como la deglutoria o la fisioterápica, en particular a nivel del hombro (secuelas de la sección del nervio espinal o de la obtención de un colgajo musculocutáneo del pectoral mayor).

La reinserción implica también el que se recuerden constantemente las medidas de higiene bucodental y dietética, la abstención del consumo de tabaco y alcohol y la identificación de problemas sociales que puedan comprometer esta reinserción.

El control oncológico trata de diagnosticar la aparición de recidivas locales y/o ganglionares. Aunque en los tumores de laringe suele ser posible la cirugía parcial de rescate, existen menos oportunidades en los cánceres de hipofaringe. La búsqueda de metástasis viscerales forma parte del control evolutivo clásico, aunque conduce raramente a opciones terapéuticas eficaces. Por último, al igual que en el resto de los carcinomas epidermoides de las vías aerodigestivas superiores, la búsqueda de cánceres posteriores constituye una importante preocupación. En la serie del Centro Oscar Lambret ya citada, sobre 652 pacientes de todos los estadios y con diferentes tratamientos, el 45% presentó persistencia evolutiva T y/o N y/o M, el 21% presentó recidiva local, el 22% recidiva ganglionar, el 20% difusión metastásica visceral y el 14% otro cáncer. Agrupando todos los estadios y tratamientos, se consiguió el control final de la enfermedad en el 31% de los pacientes, siendo la supervivencia a los 3 años del 19%, a los 5 años del 12% y a los 10 años del 6%, la cual sin embargo se elevó al 47% en caso de tratamiento con intención curativa en los estadios I y II y al 35% en los estadios III y IV.

Bibliografía

[1] Adelstein DJ, Saxton JP, Lavertu P, Tuason L, Wood BG, Wanamaker JR et al. A phase III randomized trial comparing concurrent chemotherapy and radiotherapy with radiotherapy alone in resectable stage III and IV squamous cell head and neck cancer: preliminary results. *Head Neck* 1997; 19: 567-575

[2] Allal AS, Dulguerov P, Bieri S, Lehmann W, Kurtz JM. Assessment of quality of life in patients treated with accelerated radiotherapy for laryngeal and hypopharyngeal carcinomas. *Head Neck* 2000; 22: 288-293

[3] Anthony JP, Singer MI, Deschler DG, Dougherty ET, Reed CG, Kaplan MJ. Long-term functional results after pharyngoesophageal reconstruction with the radial forearm free flap. *Am J Surg* 1994; 168: 441-445

[4] Bataini P. Results of radical radiotherapeutic treatment of carcinoma of the pyriform sinus: experience of the Institut Curie. *Int J Rad Oncol Biol Phys* 1982; 8: 1277-1286

[5] Bearhrs OH, Henson DE, Hutter RV, Kennedy BJ. Manual for staging of cancer. Philadelphia: JB Lippincott, 1992

[6] Beauvillain C, Mahe M, Bourdin S, Peuvrel P, Bergerot P, Riviere A et al. Final results of a randomized trial comparing chemotherapy plus radiotherapy with chemotherapy plus surgery plus radiotherapy in locally advanced resectable hypopharyngeal carcinomas. *Laryngoscope* 1997; 107: 648-653

[7] Bernier J, Domenge C, Eschwege F et al. Chemoradiotherapy, as compared to radiotherapy alone, significantly increases disease-free and overall survival in head and neck patients after surgery: results of EORTC phase III trial 22931 [abstract]. *Int J Radiat Oncol Biol Phys* 2001; 51: 1

[8] Bernier J, van Glabbeke M, Domenge C et al. Results of EORTC phase III trial 22 931 comparing postoperatively, radiotherapy (RT) to concurrent chemoradiotherapy (RT-CT) with high dose cisplatin in locally advanced head and neck (H& N) carcinoma (SCC). In: Proceedings 11th European Conference on Clinical Oncology (ECCO 11)october 2001.

[9] Castelijns JA, Gerritsen GJ, Kaiser MC, Valk J, van Zanten TE, Golding RG et al. Invasion of laryngeal cartilage by cancer: comparison of CT and MRI imaging. *Radiology* 1998; 167: 199-206

[10] Calais G, Alfonsi M, Bardet E, Sire C, Germain T, Bergerot P et al. Randomized trial of radiation therapy versus concomitant chemotherapy and radiation therapy for advanced oropharynx carcinoma. *J Natl Cancer Inst* 1999; 91: 2081-2086

[11] Chevalier D, Triboulet JP, Patenotre P, Louguet F. Free jejunal graft reconstruction after total pharyngolaryngeal resection for hypopharyngeal cancer. *Clin Otolaryngol* 1997; 22: 41-43

[12] Chevalier D, Watelet JB, Darras JA, Piquet JJ. Supraglottic hemilaryngectomy plus radiation for the treatment of early lateral margin and pyriform sinus carcinoma. *Head Neck* 1997; 19: 1-5

[13] Cooper JS, Pajak TF, Forastiere AA et al. Postoperative concurrent radiochemotherapy in high-risk SCCA of the head and neck: initial report of RTOG 9501/intergroup phase III trial. *J Clin Oncol* 2002; 21: 226A[abstract]

[14] Demard F, Chauvel P, Schneider M et al. Induction chemotherapy for larynx preservation in laryngeal and hypopharyngeal cancers. In: Johnson JT, Didolkar MS, eds. *Head and neck cancer.* Amsterdam: Elsevier, 1993; 3-10

[15] Dubois JB, Guerrier B, Di Ruggiero JM, Pourquier H. Cancer of the piriform sinus: treatment by radiation therapy alone and with surgery. *Radiology* 1986; 160: 831-836

[16] Fu KK, Pajak TF, Trotti A, Jones CU, Spencer SA, Phillips TL et al. A Radiation Therapy oncology Group (RTOG) phase III randomized study to compare hyperfractionation and two variants of accelerated fractionation to standard fractionation radiotherapy for head and neck squamous cell carcinomas: first report of RTOG 9003. *Int J Radiat Oncol Biol Phys* 2000; 48: 7-16

[17] Garden AS, Morrison WH, Ang KK, Peters LJ. Hyperfractionated radiation in the treatment of squamous cell carcinomas of the head and neck: a comparison of two fractionation schedules. *Int J Rad Oncol Biol Phys* 1995; 31: 493-502

[18] Germain M, Gremillier C, Morales-Chavez J, Trotoux J, Lesec G, Wolfe R. Replacement of the cervical oesophagus and pharynx by transplantation and microsurgical revascularization of a free digestive graft. Experimental data and clinical cases. *Int J Microsurg* 1980; 2: 23-32

[19] Haffty BG, Son YH, Sasaki CT, Papac R, Fischer D, Rockwell S et al. Mitomycin C as an adjunct to postoperative radiation therapy in squamous cell carcinoma of the head and neck: results from two randomized clinical trials. *Int J Radiat Oncol Biol Phys* 1993; 27: 241-250

[20] Hill BT, Price LA, McRae K. Importance of primary site in assessing chemotherapy response and 7-year survival data in advanced squamous-cell carcinomas of the head and neck treated with initial combination chemotherapy with cisplatinum. *J Clin Oncol* 1986; 4: 1340-1347

[21] Jackson SM, Weir LM, Hay JH, Tsang VH, Durham JS. A randomized trial of accelerated versus conventional radiotherapy in head and neck cancer. *Radiother Oncol* 1997; 43: 39-46

[22] Jacobs JR, Weaver A, Ahmed K, Crissman J, Ensley JF, Kish JA et al. Proto-chemo-therapy in advanced head and neck cancer. *Head Neck Surg* 1987; 10: 93-98

[23] Johansen LV, Grau C, Overgaard J. Hypopharyngeal squamous cell carcinoma: treatment results in 138 consecutively admitted patients. *Acta Oncol* 2000; 39: 529-536

[24] Jortay A, Demard F, Dalesio O. A randomized EORTC study on the effects of preoperative polychemotherapy in pyriform sinus carcinoma treated by pharyngolaryngectomy and irradiation: results from 5-10 years. *Acta Chir Belg* 1990; 90: 115-122

[25] Karp DD, Vaughan CW, Carter R, Willett B, Heeren T, Calarese P et al. Larynx preservation using induction chemotherapy plus radiation therapy as an alternative to laryngectomy in advanced head and neck cancer. A long-term follow-up report. *Am J Clin Oncol* 1991; 14: 273-279

[26] Kraus DH, Pfister DG, Harrison LB, Shah JP, Spiro RH, Armstrong JG et al. Larynx preservation with combined chemotherapy and radiation therapy in advanced hypopharynx cancer. *Otolaryngol Head Neck Surg* 1994; 111: 31-37

[27] Kraus DH, Zelefsky MJ, Brock HA, Huo J, Harrison LB, Shah JP. Combined surgery and radiation therapy for squamous cell carcinoma of the hypopharynx. *Otolaryngol Head Neck Surg* 1997; 116: 637-641

[28] Laccourreye O, Merite-Drancy A, Brasnu D, Chabardes E, Cauchois R, Menard M et al. Hemilaryngopharyngectomy in selected pyriform sinus carcinoma staged as T2. *Laryngoscope* 1993; 103: 1373-1379

[29] Lefebvre JL, Chevalier D, Luboinski B, Kirkpatrick A, Colette L, Shamoud T. Larynx preservation in pyriform sinus cancer: preliminary results of a European Organization for Research and Treatment of Cancer phase III study. *J Natl Cancer Inst* 1996; 88: 890-899

[30] Lefebvre JL. Larynx preservation: the discussion is not closed. *Otolaryngol Head Neck Surg* 1998; 118: 389-393

[31] LeQuesne LP, Ranger D. Pharyngolaryngectomy with immediate pharyngogastric anastomosis. *Br J Surg* 1966; 53: 105-109

[32] McLaughlin MP, Mendenhall WM, Mancuso AA, Parsons JT, McCarty PJ, Cassisi NJ et al. Retropharyngeal adenopathy as a predictor of outcome in squamous cell carcinoma of the head and neck. *Head Neck* 1995; 17: 190-198

[33] Mamelle G, Domenge C, Eschwege F, Leridant AM, Luboinski B, Wibault P. Perioperative chemotherapy of squamous cell carcinoma of hypopharynx. *Bull Cancer Radiother* 1996; 83: 115-117

[34] Mendenhall WM, Parsons JT, Cassisi NJ, Million RR. Squamous cell carcinoma of the pyriform sinus treated with radical radiation therapy. *Radiother Oncol* 1987; 9: 201-208

[35] Ong GB, Lee TC. Pharyngo-gastric anastomosis after oesopharyngectomy for carcinoma of the hypopharynx and cervical oesophagus. *Br J Surg* 1960; 48: 193-200

[36] Overgaard J, Hansen HS, Specht L et al. The Danish Head and Neck Cancer Study group DAHANCA 6& 7 randomized trial of 5 versus 6 fractions per week of conventional radiotherapy of squamous cell carcinoma of the head and neck. In: Proceedings 39th Annual Meeting of the American Society of Clinical Oncology (ASCO), Chicago, IL, may 31-june 3,2003

[37] Parkin DM, Muir CS, Whelan SL, Gao YT, Ferlay J, Powell J.*Cancer incidence in five continents.* Lyon: IARC Scientific Publications, 1992; VI:

[38] Pearson BW, DeSanto LW, Olsen KD, Salassa JR. Results of near-total laryngectomy. *Ann Otol Rhinol Laryngol* 1998; 107: 820-825

[39] Pfister DG, Strong E, Harrison L, Haines IE, Pfister DA, Sessions R et al. Larynx preservation with combined chemotherapy and radiation therapy in advanced but resectable head and neck cancer. *J Clin Oncol* 1991; 9: 850-859

[40] Pillsbury HC, Clark M. A rationale for therapy of the N0 neck. *Laryngoscope* 1997; 107: 1294-1315

[41] Pignon JP, Bourhis J, Domenge C, Designe L. Chemotherapy added to locoregional treatment for head and neck squamous cell carcinoma: three meta-analysis of updated individual data. *Lancet* 2000; 355: 949-955MACH-NC Collaborative Group

[42] Price LA, Hill BT. Larynx preservation after initial chemotherapy plus radiotherapy as opposed to surgical intervention with or without radiotherapy in previously untreated advanced head and neck cancer: final analysis. *Proc Am Soc Clin Oncol* 1992; 11: 785

[43] Robert Y, Rocourt N, Chevalier D, Duhamel A, Carcasset S, Lemaitre L. Helical CT of the larynx a comparative study with conventional CT scan. *Clin Radiol* 1996; 51: 882-885

[44] Schmalfuss IM, Mancuso AA, Tart RP. Postcricoid region and cervical esophagus: normal appearance at CT and MR imaging. *Radiology* 2000; 214: 237-246

[45] Shirinian MH, Weber RS, Lippman SM, Dimery IW, Earley CL, Garden AS et al. Laryngeal preservation by induction chemotherapy plus radiotherapy in locally advanced head and neck cancer: the MD Anderson Cancer Center experience. *Head Neck* 1994; 16: 39-44

[46] Spector JG, Sessions DG, Emami B, Simpson J, Haughey B, Harvey J et al. Squamous cell carcinoma of the pyriform sinus: a non-randomized comparison of therapeutic modalities and long-term results. *Laryngoscope* 1995; 105 4Pt1: 397-406

[47] Steiner W, Ambrosch P, Hess CF, Kron M. Organ preservation by transoral laser microsurgery in piriform sinus carcinoma. *Otolaryngol Head Neck Surg* 2001; 124: 58-67

[48] Steinkamp HJ, Hosten N, Richter C, Schedel H, Felix R. Enlarged cervical lymph nodes at helical CT. *Radiology* 1994; 191: 795-798

[49] Surkin MI, Lawson W, Biller HF. Analysis of the methods of pharyngoesophageal reconstruction. *Head Neck* 1984; 6: 953-970

[50] Theile DR, Robinson DW, Theile DE, Coman WB. Free jejunal interposition reconstruction after pharyngolaryngectomy: 201 consecutive cases. *Head Neck* 1995; 17: 83-88

[51] Triboulet JP, Mariette C, Chevalier D, Amrouni H. Surgical management of carcinoma of the hypopharynx and cervical esophagus: analysis of 209 cases. *Arch Surg* 2001; 136: 1164-1170

[52] Vandenbrouck C, Eschwege F, De la Rochefordiere A, Sicot H, Mamelle G, Le Ridant AM et al. Squamous cell carcinoma of the pyriform sinus: retrospective study of 351 cases treated at the Institut Gustave Roussy. *Head Neck* 1987; 10: 4-13

[53] Vandenbrouck C, Sancho H, Le Fur R, Richard JM, Cachin Y. Results of a randomized clinical trial of preoperative irradiation versus postoperative irradiation in the treatment of tumors of the hypopharynx. *Cancer* 1977; 39: 1445-1449

[54] Weissberg JB, Son YH, Papac RJ, Sasaki C, Fischer DB, Lawrence R et al. Randomized clinical trial of mitomycin C as an adjunct to radiotherapy in head and neck cancer. *Int J Radiat Oncol Biol Phys* 1989; 17: 3-9

[55] Weissler MC, Melin S, Sailer SL, Qaqish BF, Rosenman JG, Pillsbury HC3rd. Simultaneous chemoradiation in the treatment of advanced head and neck cancer. *Arch Otolaryngol Head Neck Surg* 1992; 118: 806-810

[56] Wendt TG, Grabenbauer GG, Rodel CM, Thiel HJ, Aydin H, Rohloff R et al. Simultaneous radiochemotherapy versus radiotherapy alone in advanced head and neck cancer: a randomized multicenter study. *J Clin Oncol* 1998; 16: 1318-1324

[57] Zbären P, Becker M, Läng H. Pretherapeutic staging of hypopharyngeal carcinoma. *Arch Otolaryngol Head Neck Surg* 1997; 123: 903-913